Acta Otorrinolaringol Esp.. 2009;**60(6)**:396–401



Acta Otorrinolaringológica Española

www.elsevier.es/otorrino

ARTÍCULO ORIGINAL

Tratamiento endoscópico combinado vs. abierto en el divertículo de Zenker

David Virós Porcuna*, **Iñaki Zarraonandía Andraca, Xavier León Vintró, Montserrat López Vilas, Jacinto García Lorenzo, Albert Pujol Olmo y Miquel Quer Agustí**

Servicio de Otorrinolaringología, Hospital de La Santa Creu i Sant Pau, Barcelona, España

Recibido el 25 de marzo de 2009; aceptado el 26 de mayo de 2009
Disponible en Internet el 5 de septiembre de 2009

PALABRAS CLAVE
Divertículo de Zenker;
Tratamiento endoscópico;
Láser CO_2;
Grapadora quirúrgica

Resumen
Introducción: El divertículo de Zenker es una patología del esfínter esofágico superior susceptible de tratamiento quirúrgico en aquellos casos sintomáticos. Este tratamiento ha sufrido importantes cambios en los últimos años.
Material y métodos: Se realizó un estudio retrospectivo de 16 pacientes tratados en nuestro servicio entre 2001 y 2008. Se utilizó el abordaje quirúrgico abierto y el abordaje endoscópico combinado mediante grapadora endoscópica y láser. Se analizó el tipo de tratamiento llevado a cabo, tamaño del divertículo, tiempo quirúrgico, tiempo hasta la ingesta oral, complicaciones quirúrgicas, estancia hospitalaria y la presencia de recidiva.
Resultados: Se inició tratamiento endoscópico en 8 casos, siendo necesaria reconversión a técnica abierta en 2 casos. El tiempo operatorio fue de 90 min para el abordaje abierto y de 45 min en el endoscópico. La ingesta oral se reinició a las 36 horas en la abierta y a las 24 h en la endoscópica, siendo el alta hospitalaria a los 3,8 días en la abierta y a los 2 días en la endoscópica. Aparecieron un 12,4% de complicaciones en relación con la cervicotomía. Se presentó recidiva de la patología en 2 pacientes que se habían sometido a tratamiento abierto, un caso fue tratado con abordaje endoscópico y otro con abierto.
Conclusiones: El tratamiento endoscópico combinado parece ofrecer unos buenos resultados en aquellos enfermos con divertículo de Zenker sintomático que pueden ser sometidos a anestesia general. Si no es posible una buena exposición mediante el abordaje endoscópico se debe pasar a un abordaje mediante cervicotomía.
© 2009 Elsevier España, S.L. Todos los derechos reservados.

*Autor para correspondencia.
Correo electrónico: Dviros@santpau.cat (D. Virós Porcuna).

0001-6519/$ - see front matter © 2009 Elsevier España, S.L. Todos los derechos reservados.
doi:10.1016/j.otorri.2009.05.001

KEYWORDS
Zenker diverticulum;
Endoscopic treatment;
CO_2 laser;
Surgical stapler

Combined endoscopic treatment for Zenker's diverticulum versus open approach; review of our experience

Abstract
Introduction: Zenker's diverticulum is a superior esophagus sphincter disease with a surgical management in symptomatic cases. This treatment has undergone important changes in recent years.
Material and method: A retrospective review was carried out of 16 patients treated in our department between 2001 and 2008. Conventional open surgery was used as well as a combined endoscopic approach with stapler and CO_2 laser. Type of treatment, diverticulum size, operating time, oral feeding time, surgical complications, hospital stay and occurrence of relapses were analyzed.
Results: The endoscopic approach was used in 8 patients, with a conversion to conventional open surgery being necessary in 2 cases. Operating time was of 90 min for the open approach and 45 in the endoscopic. Oral feeding could be reintroduced 36 hours after open surgery and 24 h after endoscopic treatment. The average discharge date was 3.8 days after the surgery in the open group and 2 days in the endoscopic group. Complications appeared in the 12.4% of the cases, all related to cervicotomy. There were 2 cases of relapse in the group treated with open surgery, one case was treated with the endoscopic approach and another with the open approach.
Conclusions: The combined endoscopic approach offers good results in patients with symptomatic Zenker's diverticulum who can be under general anesthesia during the surgery. A conversion to open surgery with cervicotomy should be done when a good endoscopic exposure is not possible.
© 2009 Elsevier España, S.L. All rights reserved.

Introducción

El divertículo de Zenker consiste en una herniación posterior de la mucosa faringo-esofágica, en la zona de unión de las dos porciones del músculo constrictor inferior de la faringe. Se presenta más frecuentemente en personas de edad avanzada con una clínica de disfagia y regurgitación de intensidad variable. Aunque se han postulado múltiples teorías etiopatogénicas para intentar explicar la formación del divertículo, tan sólo hay unanimidad en señalar que existe un problema a nivel del músculo cricofaríngeo[1].

El único tratamiento curativo, en la actualidad, de esta entidad es la cirugía. Se ha intentado la inyección de toxina botulínica con la finalidad de aliviar temporalmente los síntomas, pero sin intención curativa[2].

La cirugía ha experimentado importantes cambios en los últimos años. La cirugía más clásica consiste en abordar mediante cervicotomía el divertículo y realizar una exéresis de éste junto con una miotomía del músculo constrictor inferior. Este proceso conlleva una faringotomía junto a una cervicotomía, lo que hace necesario un ingreso hospitalario más prolongado y, clásicamente, alimentación enteral con sonda nasogástrica. Esta cirugía se ha modificado para eliminar la faringotomía mediante diferentes técnicas como la diverticulopexia, la imbrincación al esófago de la bolsa diverticular o la introducción de suturas mecánicas para acortar el tiempo de ingreso y el riesgo de complicaciones.

El principal cambio se ha producido con la reintroducción de la cirugía endoscópica, que aunque ya fue descrita en 1917 por Mosher[3], en los últimos años ha retomado un gran interés. Mosher describió la eliminación de la pared común entre el divertículo y el esófago constituida por el músculo cricofaríngeo, marsupializando al esófago el divertículo; sin embargo, abandonó esta técnica por una alta tasa de mediastinitis. En 1960, Dohlman y Mattson[4] volvieron a retomar esta técnica presentando 100 pacientes tratados sin ninguna complicación importante. Ellos utilizaron coagulación diatérmica para eliminar la pared común. En la década de 1980 se introdujo el láser para este mismo fin[5]. En 1993 Martin-Hirsch[6] y Collard[7] introdujeron la utilización de grapadoras endoscópicas para dividir el tabique formado por el músculo cricofaríngeo.

En resumen, actualmente disponemos de la técnica abierta y la endoscópica como dos grandes opciones para el tratamiento de esta entidad.

Este trabajo compara nuestros resultados con la cirugía abierta frente a la endoscópica, que se introdujo en nuestro departamento en el año 2005.

Material y métodos

Se llevó a cabo un estudio retrospectivo en 16 pacientes diagnosticados y tratados en nuestro centro entre los años 2001 y 2008. La mayoría de los enfermos ($n = 11$) eran hombres y sólo 5 eran mujeres. Su edad media en el momento de la cirugía fue de 68,8 años con un rango entre 37 y 89 años. La distribución de la cirugía por años se muestra en la figura 1.

En el diagnóstico de esta entidad, tras la sospecha clínica, se utilizó en todos los casos la fibrolaringoscopia y el tránsito esófago-gástrico baritado. En 2 de los casos se realizó una

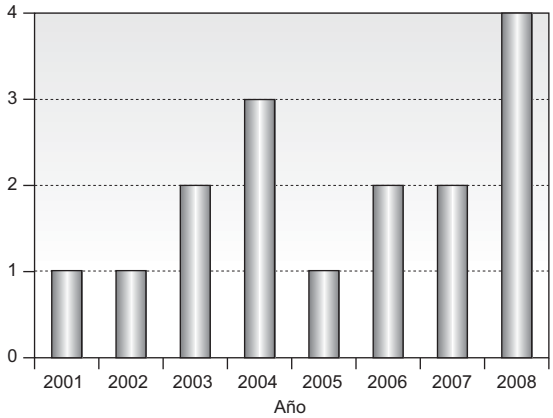

Figura 1 Distribución de los casos operados por años.

manometría esofágica y una fibrogastroscopia para descartar otras afecciones del tracto digestivo.

Se han utilizado dos tipos de abordajes quirúrgicos en su tratamiento: el externo y el endoscópico.

El abordaje externo consistió en una cervicotomía, previa colocación de un tubo de intubación endotraqueal con balón hinchado en el divertículo por laringoscopia, seguida de la exposición y la eliminación del divertículo, y la realización de una miotomía del músculo cricofaríngeo.

El abordaje endoscópico se basó en la colocación del diverticuloscopio con su labio superior ubicado en el esófago y el inferior en la luz del divertículo. Seguidamente se colocó una grapadora endoscópica tipo EndoGIA de 25 mm para dividir la parte más alta del septo muscular entre el esófago y el divertículo, y a continuación mediante láser CO_2 se seccionaron las fibras musculares restantes (dado que la grapadora no puede seccionar la parte más distal) hasta conseguir la correcta marsupialización del divertículo en el esófago. Esta técnica se introdujo en nuestro departamento en el año 2005.

Se analiza el tipo de abordaje quirúrgico, el tiempo operatorio, el tamaño del divertículo, el tiempo hasta la ingesta oral, el tiempo de hospitalización, las complicaciones y la presencia de recidiva de la enfermedad con un seguimiento medio de 2 años.

Resultados

De los 9 pacientes operados a partir del año 2005, en 8 de ellos se inició la cirugía mediante un abordaje endoscópico, siendo necesario reconvertir a un abordaje abierto 2 casos por mala exposición endoscópica debida a las características anatómicas del enfermo. Para el total de 16 pacientes se realizaron el 62,5% (n = 10) de cirugías mediante un abordaje abierto y el 37,5% (n = 6) mediante un abordaje endoscópico. Si analizamos el período desde la introducción del abordaje endoscópico en nuestro servicio, el 66,6% (6/9) de las cirugías realizadas fueron mediante este abordaje.

El tiempo operatorio medio para el abordaje externo fue de 90 min, mientras que para el endoscópico fue de 45 min.

El tamaño medio de los divertículos tratados por abordaje externo fue de 3,25 cm (1,5–5), mientras que el tamaño medio de los tratados por endoscopia fue de 3,13 cm (2–4,5).

El tiempo medio hasta la ingesta oral fue de 36 h en la cirugía abierta (24–48), mientras que en la cirugía endoscópica se reinició la alimentación oral en 24 h en todos los casos. El alta hospitalaria se dio a los 3,8 días en la abierta (3–6), mientras que en la cirugía endoscópica fue a los 2 días en todos los casos.

No aparecieron complicaciones en aquellos casos tratados mediante abordaje endoscópico, mientras que apareció un caso (6,2%) de hematoma cervical y otro caso de seroma cervical (6,2%) en el abordaje mediante cervicotomía.

En dos enfermos (12,4%) apareció recidiva de su patología, los dos casos habían sido tratados mediante cirugía abierta. El primer caso se presentó a los 4 años de la primera cirugía y fue tratado mediante otro abordaje abierto. Actualmente está asintomático a los 2 años de la segunda cirugía. El segundo caso presentó la recidiva al año de la cirugía, se llevó a cabo un abordaje endoscópico sin presentar nueva sintomatología a los 3 años.

Discusión

El divertículo de Zenker es una patología poco frecuente que está en un terreno frontera entre diferentes especialidades. Por esta razón, en nuestro medio, es difícil encontrar series con un número importante de enfermos tratados de esta entidad en los Servicios de ORL.

En nuestro centro el manejo diagnóstico se efectúa, una vez que existe la sospecha clínica, con la fibrolaringoscopia en la que, en ocasiones, se puede observar el signo de la marea[8] que consiste en la aparición de saliva subiendo por la región retrocricoidea una vez que el paciente ha deglutido (fig. 2). Posteriormente se solicita un tránsito esófago-gástrico baritado, prueba que da el diagnóstico definitivo (fig. 3) y cuando el divertículo es sintomático se decide cirugía. En casos de sospecha de patología esofágica puede ser necesaria la manometría esofágica o la fibrogastroscopia.

El tratamiento de esta entidad debe conseguir dos objetivos fundamentales: la eliminación del reservorio que atrapa partículas alimenticias y la miotomía del músculo cricofaríngeo para intentar eliminar la causa que ha dado lugar a la formación del divertículo[9]. El tratamiento clásico de esta entidad consiste en una cervicotomía para abordar el divertículo y llevar a cabo la exéresis de éste junto con la miotomía. Para evitar la faringotomía, y el consecuente riesgo de infección o fístula, se han propuesto diferentes técnicas sobre el divertículo como la diverticulopexia, o la imbrincación al esófago de la bolsa diverticular.

El abordaje endoscópico permite tratar esta patología consiguiendo una marsupialización del divertículo y una miotomía del constrictor inferior sin incisiones externas, y sin la necesidad de una faringotomía.

Los estudios que comparan[9–11] los abordajes abiertos con la cirugía endoscópica encuentran que con esta última se obvia la cicatriz externa y el tiempo quirúrgico es menor, así como el dolor postoperatorio, se puede iniciar antes la ingesta oral, y la estancia hospitalaria es menor. En nuestra serie el tiempo quirúrgico medio fue inferior (45 vs. 90 min), la ingesta oral se reinició a las 24 h en el abordaje endoscópico y a las 36 h en el abierto, y la estancia hospitalaria media fue de 2 días por 3,8 días en los abordajes externos. No se llevó a cabo la medida del dolor posquirúrgico, aunque la menor necesidad

Figura 2 Saliva subiendo por región retrocricoidea posterior a la deglución (signo de la marea).

Figura 3 Tránsito esófago-gástrico baritado diagnóstico de divertículo de Zenker.

de disección del abordaje endoscópico conlleva, seguramente, menor algia posquirúrgica.

Los resultados de estos distintos abordajes quirúrgicos, así como la calidad de vida posterior[11], son comparables en las series de pacientes publicadas. Bonavina[10] llevó a cabo un estudio retrospectivo en 297 enfermos, 181 sometidos a tratamiento endoscópico mediante grapadora endoscópica y 116 a tratamiento externo realizando diverticulectomía y miotomía. Obtuvo un 92% de mejoría con el abordaje endoscópico por un 94% con el abordaje abierto. Si valoramos las recidivas de la patología en el abordaje abierto ocurren en el 5% de los enfermos, mientras que en el endoscópico en el 6,6%[12].

En nuestra serie obtuvimos una tasa de recidivas del 12,4% (n = 2), las cuales habían sido tratadas previamente mediante cirugía abierta. Éstas fueron tratadas satisfactoriamente mediante un nuevo abordaje abierto en un caso y un abordaje endoscópico en el segundo caso. Se acepta, hoy en día, que el tratamiento endoscópico es satisfactorio para el tratamiento de las recidivas de esta patología[16], e incluso elimina el riesgo para el nervio recurrente en la segunda cervicotomía si se aborda en el lado izquierdo del enfermo[17].

Las complicaciones son más infrecuentes en la cirugía endoscópica que en la abierta[12]. En nuestra serie no encontramos complicaciones mediante el abordaje endoscópico por un 12,4% (n = 2) de complicaciones menores con el abordaje abierto relacionadas con la cervicotomía.

Respecto a la técnica quirúrgica de la cirugía endoscópica parece que existe un tiempo menor para la reintroducción de la ingesta oral, así como de hospitalización para la utilización de grapadora endoscópica en frente de la cirugía con láser CO_2[12]. Los resultados no difieren entre estas dos técnicas. La presentación de complicaciones tampoco presenta diferencias[13,14] pese a que existe una mayor seguridad de la profundidad de la incisión con la grapadora endoscópica que con el láser.

En nuestro centro se ha utilizado una técnica combinada basada en la colocación de la EndoGIA de 25 mm y, una vez seccionado el septo muscular, finalizar la exéresis del resto del septo que queda, además de seccionar el resto de las fibras del esfínter cricofaríngeo, debido a que los extremos distales de la grapadora no son cortantes, con el láser CO_2 (fig. 4). Creemos que es importante una buena marsupialización del divertículo ya que las recidivas precoces de la cirugía endoscópica habitualmente están causadas por una sección insuficiente del músculo constrictor inferior.

En algunas series[10,15] encuentran contraindicado el abordaje endoscópico mediante la EndoGIA de divertículos menores a 3 cm por dificultad para la colocación de la grapadora ya que el tabique es de pequeño tamaño. En nuestra serie el tamaño medio del divertículo, medido en el tránsito, fue de 3,13 cm, utilizándose en divertículos menores de 3 cm. Llevando a cabo la técnica combinada por vía endoscópica no creemos que exista contraindicación para el tratamiento endoscópico relacionado con el tamaño del divertículo, siempre que esté presente y exista el tabique entre el divertículo y el esófago.

Se debe tener en cuenta que el abordaje endoscópico no se puede llevar a cabo en todos los pacientes. La correcta exposición del divertículo y del esófago es un elemento necesario en esta cirugía. Esta exposición puede estar limitada por problemas de apertura bucal o de flexo-extensión cervical, no debemos olvidar que esta patología se presenta más frecuentemente en edades avanzadas. En estos casos es necesario llevar a cabo la reconversión de la cirugía y efectuar una vía abierta. En nuestra revisión este hecho fue necesario en el 25% (2/8) de los casos.

Desde el año 1995[18] está descrito el tratamiento mediante endoscopia flexible para esta patología. Este proceso tiene las ventajas de no necesitar anestesia general, ni hiperextensión cervical. Presenta unos resultados más variables, y habitualmente son necesarias varias sesiones para conseguir la eliminación del tabique entre el divertículo y el esófago[19]. Actualmente este tratamiento se lleva a cabo en pocos centros, pero puede ser una buena opción para aquellos pacientes que no puedan ser sometidos a anestesia general con un divertículo de Zenker sintomático.

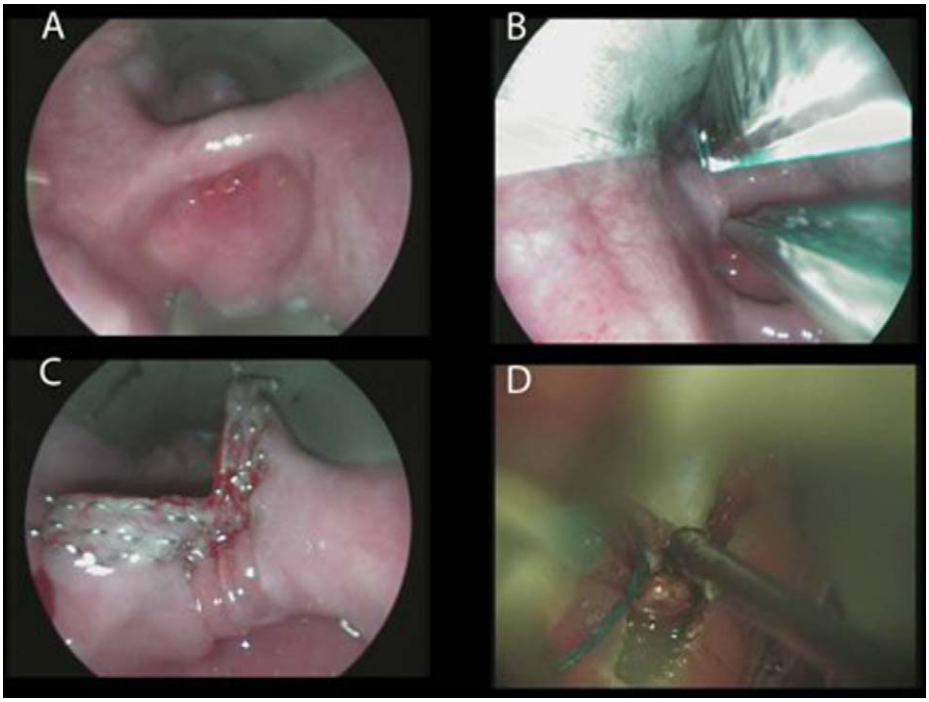

Figura 4 Pasos quirúrgicos del abordaje endoscópico: A) Exposición endoscópica. B) Colocación grapadora endoscópica. C) Sección del septo mediante EndoGIA. D) Sección del septo restante mediante láser CO_2.

Conclusiones

Delante de un paciente con un divertículo de Zenker clínicamente sintomático, y que pueda ser sometido a anestesia general, la realización de cirugía endoscópica es una técnica segura y tan efectiva como la cirugía abierta. Si no se puede conseguir una buena exposición del divertículo y del esófago se debe reconvertir en una técnica abierta. Pese a que nuestra serie de tratamiento endoscópico es corta, creemos adecuada la combinación técnica entre la EndoGIA y el láser para intentar obtener los mejores resultados posibles.

Conflicto de intereses

Los autores declaran no tener conflicto de intereses.

Bibliografía

1. Peters JH, Mason R. The physiopathological basis for Zenker's diverticulum. Chirurg. 1999;70:741–6.
2. Spinelli P, Ballardini G. Botulinum toxin type A (Dysport) for the treatment of Zenker's diverticulum. Surg Endosc. 2003;17:660.
3. Mosher HP. TWebs and pouches of the esophagus: Their diagnosis and treatment. Surg Gynecol Obstet. 1917;25:175–87.
4. Dohlman G, Mattson O. The endoscopic operation for hypopharyngeal diverticula: A roentgen cinematographic study. Arch Otolaryngol Head Surg. 1960;71:744–52.
5. Van Overbeek JJ. Meditation on the pathogenesis of hypopharyngeal (Zenker's) diverticulum and a report of endoscopic treatment in 545 patients. Ann Otol Rhinol Laryngol. 1994;103:178–85.
6. Martin-Hirsch DP, Newbegin CJ. Autosuture GIA gun: A new application in the treatment of hypopharyngeal diverticula. J Laryngol Otol. 1993;107:723–5. 19.
7. Collard JM, Otte JB, Kestens PJ. Endoscopic stapling technique of esophagodiverticulostomy for Zenker's diverticulum. Ann Thorac Surg. 1993;56:573–6.
8. Périé S, Dernis HP, Monceaux G, Angelard B, St. Guily JL. The "sign of the rising tide" during swallowing fiberoscopy: A specific manifestation of Zenker's diverticulum. Ann Otol Rhinol Laryngol. 1999;108:296–9.
9. Smith SR, Genden EM, Urken ML. Endoscopic stapling technique for the treatment of Zenker diverticulum vs. standard open-neck technique: A direct comparison and charge analysis. Arch Otolaryngol Head Neck Surg. 2002;128:141–4.
10. Bonavina L, Bona D, Abraham M, Saino G, Abate E. Long-term results of endosurgical and open surgical approach for Zenker diverticulum. World J Gastroenterol. 2007;13:2586–9.
11. Wirth D, Kern B, Guenin MO, Montali I, Peterli R, Ackermann C, et al. Outcome and quality of life after open surgery versus endoscopic stapler-assisted esophagodiverticulostomy for Zenker's diverticulum. Dis Esophagus. 2006;19:294–8.
12. Chang CY, Payyapilli RJ, Scher RL. Endoscopic staple diverticulostomy for Zenker's diverticulum: Review of literature and experience in 159 consecutive cases. Laryngoscope. 2003;113: 957–65.
13. Miller FR, Bartley J, Otto RA. The endoscopic management of Zenker diverticulum: CO_2 laser versus endoscopic stapling. Laryngoscope. 2006;116:1608–11.
14. Chang CW, Burkey BB, Netterville JL, Courey MS, Garrett CG, Bayles SW. Carbon dioxide laser endoscopic diverticulotomy versus open diverticulectomy for Zenker's diverticulum. Laryngoscope. 2004;114:519–27.
15. Peracchia A, Bonavina L, Narne S, Segalin A, Antoniazzi L, Marotta G. Minimally invasive surgery for Zenker diverticulum: Analysis of results in 95 consecutive patients. Arch Surg. 1998;133:695–700.

16. Scher RL. Endoscopic staple diverticulostomy for recurrent Zenker's diverticulum. Laryngoscope. 2003;113: 63–7.
17. Huang B, Payne WS, Cameron AJ. Surgical management for recurrent pharyngoesophageal (Zenker's) diverticulum. Ann Thorac Surg. 1984;37:189–91.
18. Mulder CJ, Den Hartog G, Robijn RJ, Thies JE. Flexible endoscopic treatment of Zenker's diverticulum: A new approach. Endoscopy. 1995;27:438–42.
19. Ferreira LE, Simmons DT, Baron TH. Zenker's diverticula: Pathophysiology, clinical presentation, and flexible endoscopic management. Dis Esophagus. 2008;21:1–8.