

Dolor abdominal de larga evolución

CARMEN PORCAR RIVERO

Consorci Sanitari de Terrassa. Centre d'Alt Rendiment Esportiu. Sant Cugat del Vallès. Barcelona.

RESUMEN: La patología de las partes blandas del aparato locomotor es, a menudo, una parte de la medicina poco conocida y, por tanto, mal o insuficientemente tratada. El desconocimiento de estas patologías y sus complicaciones provoca que, a menudo, no se diagnostiquen y, por tanto, no sean tratadas. El paciente visita a diferentes médicos, incluso psiquiatras, sin obtener un diagnóstico claro.

Haría falta mejorar la información de los médicos respecto a la existencia de estas enfermedades y la posibilidad de consulta y derivación a los profesionales capacitados para diagnosticarlas y tratarlas.

PALABRAS CLAVE: Cicatriz muscular. Atrapamiento nervioso.

ABSTRACT: Soft tissue diseases of the locomotor apparatus are often a little known area of medicine and therefore poorly or insufficiently treated. Because of the lack of awareness of these diseases and their complications, they are often not diagnosed and are consequently left untreated. Affected patients will often visit a series of physicians, including psychiatrists, without receiving a clear diagnosis.

Physicians should become better informed about these diseases and the possibilities of referral to specialists able to diagnose and treat these processes.

KEY WORDS: Muscular scarring. Nerve entrapment.

CASO CLÍNICO

Paciente mujer de 14 años, que practica la doma clásica. Ha sido visitada anteriormente en otros centros sin que se haya encontrado ninguna patología visceral, abdominal ni ginecológica que explique la problemática por la que consulta.

Antecedentes patológicos

- Infección gástrica por *Helicobacter pylori*.
- Ruptura del músculo *rectus abdominalis* en 2 ocasiones, hace unos 14-16 meses.

Motivo de consulta

La razón de la consulta es un dolor abdominal de un año de evolución. El dolor es de características neurálgicas, paroxístico, que aparece con el movimiento y que incluso le despierta durante la noche, y que la paciente describe como urente o punzante. Este dolor le impide llevar a término una vida normal, ya que sólo está sin dolor estirada y sin moverse.

Exploración física

A la palpación, el dolor se localiza en la región periumbilical y en la porción infraumbilical del *rectus abdominis* izquierdo. La presión local y la contracción de la musculatura abdominal lo provoca.

En su visita a otros centros se le han practicado un par de infiltraciones locales (con anestésico y un derivado corticoideo), que han calmado el dolor unos minutos, reapareciendo al disiparse el efecto del anestésico local.

Exploraciones complementarias

Aporta diferentes exploraciones complementarias: una ecografía abdominal,

Figura 1

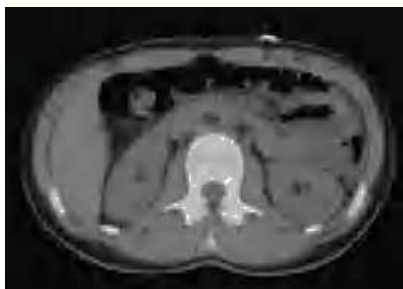
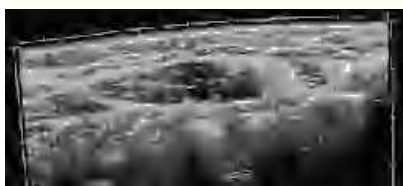

Figura 2



una ecografía ginecológica, una ecografía musculoesquelética, una tomografía computarizada (TC) abdominal, una gammagrafía ósea planar, una resonancia magnética (RM) y un análisis sanguíneo. En la TC abdominal se observa una imagen patológica en el músculo *rectus abdominis* izquierdo, compatible con una cicatriz muscular (fig. 1). En la ecografía ginecológica se aprecia un quiste folicular en el ovario derecho, al que el ginecólogo no da importancia. En la ecografía musculotendinosa se ven 2 cicatrices fibrosas en el músculo *rectus abdominis* izquierdo a diferente nivel (fig. 2).

Orientación diagnóstica

Tanto los antecedentes como la exploración clínica y las exploraciones complementarias orientan hacia una neuralgia por atrapamiento nervioso, secundaria a la formación de una cicatriz fibrosa en el músculo *rectus abdominis*. Reafirma el diagnóstico el hecho de que el punto de origen del dolor esté localizado en el lugar donde se localiza la cicatriz muscular.

Tratamiento

Nuestro consejo es la derivación de la paciente a una unidad de tratamiento del dolor para realizar una neurlisis.

Inicialmente la familia se niega, y decide iniciar un tratamiento farmacológico. Se receta gabapentina (Neurontin®), a dosis de 300 mg/día. La paciente mejora sustancialmente, aunque el dolor no desaparece del todo. Finalmente, la familia aceptó la derivación a una clínica del dolor.

En la clínica del dolor se decide realizar una neurlisis con radiofrecuencia pulsada, después de la localización del punto doloroso con estimulación nerviosa. Con este tratamiento el dolor desaparece. Nueve meses más tarde hay una recaída, pero de menor intensidad. Es necesaria entonces la repetición del tratamiento con lo cual el dolor desaparece.

DISCUSIÓN

El primer diagnóstico diferencial que se ha de realizar delante de un dolor abdominal es si el dolor es visceral o de pared abdominal. El test de Canning¹ es de utilidad para este diagnóstico: se palpa el abdomen del paciente, que está situado en decúbito supino, hasta encontrar el punto de dolor. Se le pide al paciente que contraiga la musculatura abdominal, levantando el tórax de la litera. En esta postura se vuelve a apretar el punto doloroso y se le pregunta al paciente si el dolor ha cambiado. Si la razón del dolor es intraabdominal, la musculatura a tensión protege las vísceras y el dolor disminuye. Por otra parte, si el dolor se origina en la pared abdominal el dolor se mantiene o aumenta.

Las patologías que con más frecuencia pueden producir dolor en la pared abdominal son:

- La lesión iatrogénica del nervio periférico.
- El atrapamiento del nervio cutáneo abdominal².
- Las hernias³.
- El síndrome de dolor miofascial.
- El síndrome condrocostal.
- El dolor abdominal de origen vertebral.
- El hematoma espontáneo de la vaina del músculo *rectus abdominis*.
- La ruptura muscular.

En el caso clínico que nos ocupa se trata de una lesión por atrapamiento de una rama sensitiva del nervio cutáneo abdominal. Son iatrogénicas porque con frecuencia son secundarias a la cirugía abdominal, produciéndose una sección del nervio por incisión o bien un atrapamiento nervioso por la sutura o por la formación de la cicatriz.

No es un atrapamiento del nervio cutáneo abdominal⁴, ya que éste se produce en los anillos fibrosos que permiten el paso de los nervios cutáneos abdominales del interior hacia la parte exterior del *rectus abdominis*. Estos anillos fibrosos se encuentran a lo largo de la línea externa del músculo *rectus abdominis*.

El diagnóstico del atrapamiento de nervio periférico⁵ se fundamenta en los siguientes 3 puntos:

1. Dolor urente o punzante en el área inervada por dicho nervio.
2. Alteración de la función sensorial en la zona de distribución del nervio.
3. Disminución transitoria del dolor tras la infiltración de un anestésico local.

Tratamiento

- La *infiltración con anestésico local y corticoides* mejora el dolor durante unos 30 min aproximadamente. La acción local del corticoides puede disminuir el do-

lor durante unos días. Este tratamiento puede utilizarse para tratar el punto doloroso causado por el neuroma secundario a una cicatriz quirúrgica. No se puede repetir muchas veces, porque las dosis repetidas de corticoides pueden producir la debilidad de la fascia, favoreciéndose entonces la aparición de una hernia.

– Las *inyecciones con fenol* son otra alternativa, pero las ha de poner un anestesista o un especialista en el tractamiento del dolor.

– El tratamiento con *radiofrecuencia pulsada* debe realizarlo un especialista en dolor. Puede ser necesaria la repetición del tratamiento.

– Otra posibilidad es el *bloqueo del nervio simpático*, que, obviamente, también debe realizarlo un anestesista.

– Finalmente, en los casos resistentes, nos queda la opción de la *resección quirúrgica*.

Bibliografía

1. Carter JE. Abdominal Wall Pain: When to Operate and When to not. *Obgyn. net*
2. Stewart JD. Focal peripheral neuropathies. 3rd ed. New York: Lippincott Williams and Wilkins; 2000. p. 505.
3. Garret WE Jr, Kirkendall DT, Speer KP, Kitkowski MD. Principles and practice of Orthopaedic Sports Medicine. Philadelphia: Lippincott Williams and Wilkins; 2000. p. 215-22.
4. Appelgate WV. Abdominal Cutaneous Nerve Entrapment Syndrome (ACNES): a commonly overlooked cause of abdominal pain. *Physician Work Environment*. 2002;6. Disponible en: <http://xnet.kp.org/permanentejournal/sum02/acnes.pdf>
5. Suleiman S, Johnston DE. The abdominal wall: an overlooked source of pain. *Am Fam Physician*. 2001;64:413-8.