

apunts

MEDICINA DE L'ESPORT

www.apunts.org



ORIGINAL

Eficacia y seguridad de un tratamiento oral a base de mucopolisacáridos, colágeno tipo I y vitamina C en pacientes con tendinopatías



Andreu Arquer^a, Miquel García^b, José Antonio Laucirica^c, Marta Rius^d, Marian Blàvia^e, Jaume Fontserè^f, Carlos Hernández^g, Jordi Boluda^h, Tomislav Kranjcecⁱ, Ana de la Torre^j, Gilberto Díaz^k, Karin Freitag^l, José M. Villalón^m, Jaime Baselgaⁿ, Pedro Hernándezⁿ, José Gonzalez^o, Guillermo Rodríguez^o, Horacio Rodríguez^p, Juan María Alarcón^p, Carlos T. Simorte^q, Isaac Vicente^r, Montserrat Cabanas^r, Pablo Ramírez^r y Daniel Martínez Puig^{r,*}

^a Centre d'Alt Rendiment (CAR-GIRSANE), Sant Cugat del Vallès, Barcelona, España

^b Clínica Teknon, Barcelona, España

^c Artro Esport, Barcelona, España

^d Mútua Catalana de Fútbol, Barcelona, España

^e Clínica Diagonal, Esplugues de Llobregat, Barcelona, España

^f Traumasalut, Sabadell, Barcelona, España

^g Unitat de Medicina de l'Esport, Xarxa Sanitària i Social de Santa Tecla, Tarragona, España

^h Lenox Corachan, Barcelona, España

ⁱ Activa Mútua, Clínica Diagonal y Centros, Barcelona, España

^j Clínica CEMTRO, Madrid, España

^k Clínica Asepeyo, Madrid, España

^l Centro Integral del Aparato Locomotor, Madrid, España

^m Hospital Universitario Montepríncipe, Madrid, España

ⁿ Hospital Ruber Internacional, Madrid, España

^o Clínica DEYRE, Madrid, España

^p Clínica Nuestra Señora de América, Madrid, España

^q Hospital de Madrid, Madrid, España

^r Bioibérica S.A., Palafolls, Barcelona, España

Recibido el 13 de septiembre de 2013; aceptado el 3 de diciembre de 2013

Disponible en Internet el 30 de marzo de 2014

PALABRAS CLAVE

Tendinopatía;
Estudio clínico;

Resumen

Introducción y objetivos: La tendinopatía es una lesión frecuente durante la práctica deportiva que cursa con una alteración estructural del tendón. El objetivo de este estudio fue evaluar la

* Autor para correspondencia.

Correo electrónico: dmartinez@bioiberica.com (D. Martínez Puig).

Suplemento nutricional

eficacia y la seguridad de un complemento alimentario a base de mucopolisacáridos, colágeno tipo I y vitamina C (Tendoactive®) sobre la evolución clínica y estructural de las tendinopatías del tendón de Aquiles, rotuliano y del epicóndilo lateral del codo.

Material y métodos: Se realizó un estudio multicéntrico prospectivo, de tipo exploratorio en fase IV, abierto y no comparativo. Se incluyeron un total de 98 pacientes con tendinopatías (32 de Aquiles, 32 de rotuliano y 34 del epicóndilo lateral) que recibieron una dosis diaria de 435 mg de mucopolisacáridos, 75 mg de colágeno tipo I y 60 mg de vitamina C (equivalente a 3 cápsulas al día de Tendoactive®) durante 90 días consecutivos. Mensualmente se evaluó el dolor en reposo y en actividad mediante una escala visual analógica (EVA), la función articular mediante los cuestionarios VISA-A, VISA-P y PRTEE, y se caracterizó ecográficamente el tendón afectado.

Resultados: En los 3 tipos de tendinopatía se registró una reducción significativa del dolor tanto en reposo como en actividad desde la primera visita de control (día 30) hasta el final del estudio (día 90). Asimismo el día 90 se detectó una mejora del 38% en VISA-A, del 46% en VISA-P y del 77% en PRTEE ($p < 0,001$). Simultáneamente se registró una reducción del 12% en el grosor del tendón de Aquiles, del 10% en el rotuliano y del 20% en el tendón del epicóndilo lateral ($p < 0,05$).

Conclusiones: Los resultados del estudio indican que la administración de Tendoactive® es segura y eficaz para mejorar los síntomas clínicos y la evolución estructural de las tendinopatías del tendón de Aquiles, tendón rotuliano y tendón del epicóndilo lateral.

© 2013 Consell Català de l'Esport. Generalitat de Catalunya. Publicado por Elsevier España, S.L. Todos los derechos reservados.

KEYWORDS

Tendinopathy;
Clinical trial;
Diet supplement

Efficacy and safety of an oral treatment based on mucopolysaccharides, collagen type I and vitamin C in patients with tendinopathies

Abstract

Introduction and objectives: The aim of this study was to evaluate the efficacy and safety of a diet supplement containing mucopolysaccharides, collagen type I and vitamin C (Tendoactive®) on the clinical symptoms and tendon structure of patients with Achilles, patellar, or lateral epicondyle tendinopathy.

Material and methods: Between September 2012 and February 2013, a total of 98 patients with tendinopathy were included in the study (32 of Achilles tendon, 32 of patellar tendon, and 34 of lateral epicondyle tendon). The patients received a daily dose of Tendoactive® containing 435 mg of mucopolysaccharides, 75 mg of collagen type I and 60 mg of vitamin C (equivalent to 2 capsules per day) for 90 consecutive days, and were followed up monthly during the study period. Clinical assessments included pain intensity, which was assessed at rest and during activity using a visual analog scale (VAS), and also a specific functional scale (VISA-A questionnaire for Achilles, VISA-P for patella, and PRTEE for the elbow). Tendon structure was analyzed using ultrasound, including measurements of cross-sectional thickness of the tendon, paratenon blurring, heteroechogenicity and hypoechogenicity levels, and neovascularization.

Results: There was a significant reduction in pain at rest and during activity from the first follow-up visit (day 30) until the end of the study (day 90) for the three types of tendinopathy. The same pattern of response was observed with the functional scales. On day 90 the improvement from baseline was 38% for VISA-A, 46% for VISA-P, and 77% for PRTEE ($P < .001$). Simultaneous to the clinical improvement, there was a reduction of the tendon thickness (12% in Achilles, 10% in patellar tendon and 20% in lateral epicondyle tendon; $P < .05$).

Conclusions: The overall results show that Tendoactive® is a safe and effective treatment for improving the clinical symptoms, as well as structural evolution of injured tendons, as demonstrated in Achilles, patellar and lateral elbow epicondyle tendinopathy.

© 2013 Consell Català de l'Esport. Generalitat de Catalunya. Published by Elsevier España, S.L. All rights reserved.

Introducción

La lesión en el tendón por sobrecarga o tendinopatía es una patología que cursa con dolor y conlleva una disfunción articular y una disminución de la tolerancia al ejercicio.

Se trata de una patología frecuente durante la práctica deportiva, ya que se ha estimado que representa entre el 30 y el 50% de todas las lesiones deportivas¹. Por ejemplo, se conoce que afecta al 30% de los corredores, siendo el tendón de Aquiles el más frecuentemente afectado

(56,6%)². Entre los deportistas que practican deportes de raqueta, el 40% presentan tendinopatía del epicóndilo lateral (codo de tenista) en algún momento de su carrera³. Pese a que históricamente se ha utilizado el término tendinitis, estudios histológicos han revelado que la inflamación está prácticamente ausente en el tendón afectado⁴. En cambio, la tendinopatía se caracteriza por una degeneración de la matriz extracelular, con desorganización de la estructura de las fibras de colágeno y neovascularización⁵.

Las estrategias terapéuticas tradicionales basadas en el uso de antiinflamatorios han resultado ser poco eficaces para corregir la evolución de la patología. Existen numerosas alternativas terapéuticas para tratar las alteraciones del tendón, pero se considera que la mayoría no tienen suficiente evidencia científica^{6,7}, a excepción de los ejercicios excéntricos, particularmente para el tratamiento de la tendinopatía crónica no insercional de Aquiles⁸. El presente estudio evalúa la eficacia terapéutica de un suplemento alimentario (Tendoactive®) que contiene mucopolisacáridos, colágeno tipo I y vitamina C. Estudios in vitro en modelos de tendinopatía han demostrado su potencial para corregir las alteraciones estructurales de la matriz extracelular del tendón⁹.

Material y métodos

Se realizó un estudio multicéntrico, prospectivo, de tipo exploratorio en fase IV, abierto y no comparativo para evaluar la eficacia de Tendoactive® (Bioibérica S.A., Palafox, España) en el tratamiento de pacientes con tendinopatía diagnosticada clínica y ecográficamente. El estudio se llevó a cabo de acuerdo con las normas nacionales e internacionales sobre investigación con seres humanos, como la declaración de Helsinki. Todos los participantes dieron consentimiento escrito para su participación y el protocolo fue aprobado por el comité de Ética del *Consell Català de l'Esport* (Generalitat de Catalunya).

Se incluyeron un total de 98 pacientes de ambos sexos y mayores de 18 años, 32 con tendinopatía de Aquiles, 32 con tendinopatía de rotuliano y 34 con tendinopatía del epicóndilo lateral o codo de tenista. El diagnóstico de la tendinopatía estuvo basado en el examen clínico, mostrando un engrosamiento del tendón doloroso a la palpación, y confirmado ecográficamente por engrosamiento local del tendón, estructura irregular con áreas hipoeoicas y orientación irregular de las fibras. Se excluyeron del estudio los pacientes en los que había una sospecha clínica de patología sistémica (espondiloartropatía, gota, hiperlipidemia, artritis reumatoide, sarcoidosis) o de trastorno neurológico. También se excluyeron mujeres embarazadas. Al tratarse de un estudio exploratorio de carácter piloto, el tamaño muestral se determinó utilizando como referencia publicaciones sobre estudios similares^{10,11}.

Los pacientes incluidos en el estudio tomaron 3 cápsulas al día de Tendoactive® (435 mg de mucopolisacáridos, 75 mg de colágeno tipo I y 60 mg de vitamina C) durante 90 días consecutivos. Se realizó un seguimiento mensual de los pacientes con visitas en los días 30, 60 y 90 después del inicio del tratamiento. Se determinó como basal la visita del día previo al inicio del tratamiento (día 0).

En todas las visitas se determinó la funcionalidad articular, utilizando el cuestionario validado *Victorian Institute of Sport Assessment* específico para tendón de Aquiles (VISA-A)¹² o para tendón rotuliano (VISA-P)¹³. Para evaluar la funcionalidad del codo se utilizó el cuestionario validado *Patient-Rated Tennis Elbow Evaluation* (PRTEE)¹⁴. La intensidad del dolor se determinó en reposo y en actividad utilizando una escala analógica visual (EVA) de 10 cm. En todas las visitas se realizó una caracterización ultrasonográfica del tendón que incluyó la medición del grosor bilateral en corte transversal del tendón afectado y el contralateral en el punto de máximo engrosamiento, así como la determinación del tipo de tendinopatía, nivel de borramiento del paratenon, nivel de heterocogenicidad, hipocogenicidad, neovascularización y la presencia de roturas intratendinosas aisladas.

Durante todo el periodo experimental se registró el consumo de analgésicos y la aparición de cualquier efecto adverso. En todas las visitas de seguimiento se evaluó la satisfacción del paciente con el tratamiento utilizando una pregunta de valoración subjetiva.

Todos los datos obtenidos se sometieron a un análisis estadístico descriptivo. Para la evaluación de la eficacia a lo largo del periodo experimental se utilizó un análisis de medidas repetidas con el tiempo como factor interindividual según el modelo MIXED tipo TOEP del paquete de software Statistical Analysis System versión 6.11 (SAS Institute, Cary, NC, EE. UU.). Se utilizó el test LS-MEANS para comparación de medias. Para el análisis de variables categóricas se utilizó el test de Wilcoxon. El nivel de significación se fijó en $\alpha = 0,05$.

Resultados

Un total de 98 pacientes cumplieron los criterios de inclusión y consintieron participar en el estudio. Los pacientes se reclutaron en los 17 centros clínicos participantes entre setiembre de 2012 y enero de 2013. A lo largo del estudio, 28 pacientes no completaron todo el periodo de seguimiento, quedando 70 pacientes que cumplieron el protocolo previsto. La edad media de los participantes fue de $49,2 \pm 3,64$ años para el grupo con tendinopatía de Aquiles (grupo AQ), $47,7 \pm 1,69$ años para el grupo con tendinopatía de rotuliano (grupo RO) y $39,0 \pm 2,44$ años para el grupo con tendinopatía del epicóndilo lateral (grupo EPI). Asimismo el índice de masa corporal (IMC) fue de $24,1 \pm 0,73$, $25,6 \pm 0,75$ y $23,1 \pm 0,65$ kg/m² para los grupos AQ, RO y EPI, respectivamente.

En los 3 grupos se observó una reducción significativa del dolor tanto en reposo (fig. 1) como en actividad (fig. 2). La reducción fue progresiva a lo largo del estudio, siendo significativa desde la primera visita de control realizada el día 30 de tratamiento ($p < 0,01$). Al final del estudio (día 90) la intensidad del dolor en reposo se redujo en un 80% en el grupo AQ, un 71% en el RO y un 91% en el EPI respecto al dolor basal ($p < 0,001$), mientras que el dolor en movimiento se redujo en un 82% en el grupo AQ, un 73% en el RO y un 81% en el EPI ($p < 0,001$).

Los cuestionarios funcionales revelaron una mejora lineal a lo largo del estudio (fig. 3). Coincidiendo con la reducción en la intensidad del dolor, la mejora funcional

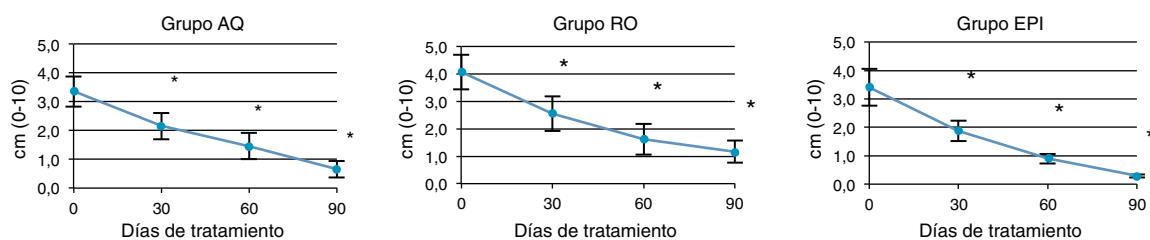


Figura 1 Evolución en el tiempo de la intensidad del dolor EVA en reposo.

* $p < 0,05$ respecto a la visita basal.

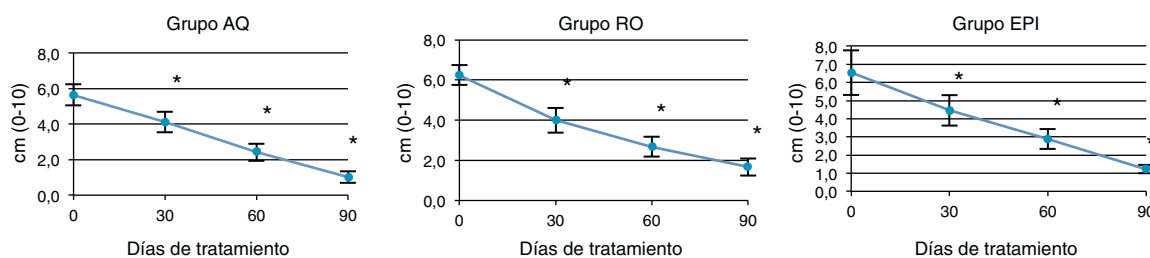


Figura 2 Evolución en el tiempo de la intensidad del dolor EVA en actividad.

* $p < 0,05$ respecto a la visita basal.

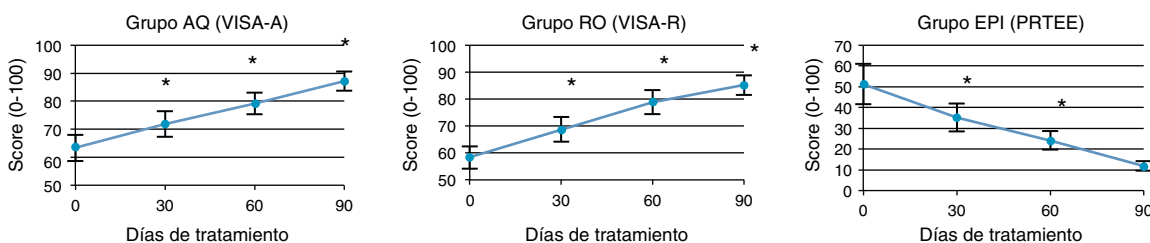


Figura 3 Evolución en el tiempo de los índices de función articular VISA-A, VISA-P y PRTEE en los pacientes con tendinopatía del tendón de Aquiles, tendón rotuliano o tendón del epicóndilo lateral.

* $p < 0,05$ respecto a la visita basal.

fue significativa desde la primera visita en todos los grupos ($p < 0,001$). Respecto a la situación basal, la mejora al final del estudio fue del 38, del 46 y del 77% para los grupos AQ, RO y EPI, respectivamente ($p < 0,001$).

En los 3 grupos de pacientes se detectó una reducción significativa en el grosor del tendón afectado (fig. 4). Esta fue del 12% en el grupo AQ, del 10% en el RO y del 20% en el EPI ($p < 0,05$). En los grupos AQ y RO la reducción se produjo entre la visita basal y la segunda visita de seguimiento (día 60), y posteriormente se mantuvo constante hasta el final del estudio. En cambio, en el grupo EPI la

reducción fue progresiva desde el inicio al final del estudio. El resto de parámetros ecográficos también demostraron una mejora estructural del tendón afectado en todos los grupos de pacientes (tabla 1). La disminución del nivel de hipocogenicidad fue significativa en los grupos AQ y EPI, y tendió a ser significativa en RO, mientras que el grado de neovascularización se redujo únicamente en los pacientes con codo de tenista. El nivel de heterocogenicidad y borrado del paratenon mejoró en los grupos AQ y EPI, y en menor medida en el grupo RO, en el cual tan solo se detectó una mejora numérica.

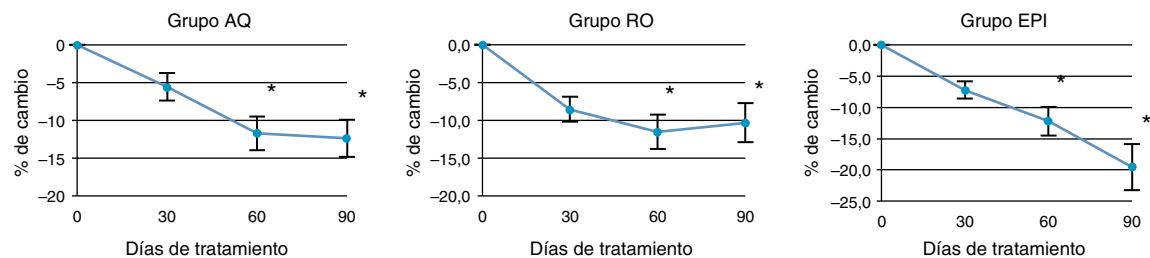


Figura 4 Evolución en el tiempo del grosor máximo del tendón afectado.

* $p < 0,05$ respecto a la visita basal.

Tabla 1 Caracterización ultrasonográfica del tendón afectado antes y después del tratamiento

Grado de severidad	Borramiento del paratenon			Heteroecogenicidad			Hipoecogenicidad			Neovascularización		
	Basal (d0) (%) ^a	Final (d90) (%)	p ^b	Basal (d0) (%)	Final (d90) (%)	p	Basal (d0) (%)	Final (d90) (%)	p	Basal (d0) (%)	Final (d90) (%)	p
Grupo AQ												
0	33	94	< 0,0001	28	71	0,0012	21	75	0,0015	35	63	NS
1	39	6		33	29		37	19		40	13	
2	22	0		33	0		42	6		25	25	
3	6	0		6	0		0	0		0	0	
Grupo RO												
0	42	64	NS	15	38	NS	28	60	0,0737	40	33	NS
1	42	29		55	46		17	20		25	33	
2	16	0		10	0		39	20		15	27	
3	0	7		20	15		17	0		20	7	
Grupo EPI												
0	40	79	0,0231	17	53	0,0035	15	63	< 0,0001	26	74	< 0,0001
1	48	21		46	42		15	26		37	26	
2	8	0		25	0		31	5		19	0	
3	4	0		13	5		38	5		19	0	

NS: no significativo.

^a Distribución porcentual de los pacientes en las escalas de severidad de cada uno de los parámetros de evaluación ecográfica.

^b Valor de la comparación antes y después del tratamiento en la distribución porcentual de los pacientes.

El consumo de antiinflamatorios no esteroideos (AINE) durante el estudio se redujo de forma significativa. En el grupo AQ el porcentaje de pacientes que había tomado al menos una dosis de AINE los 30 días antes de la visita basal era del 28%, mientras que este porcentaje se redujo al 5% durante los 30 días antes de la visita final ($p < 0,05$). La reducción también fue significativa en los pacientes del grupo RO (del 43 al 14%; $p < 0,05$) y solamente numérica en el grupo EPI (del 29 al 15%; $p > 0,05$).

El porcentaje de pacientes que valoró el tratamiento recibido de forma positiva o muy positiva en el cuestionario de aceptación subjetiva fue del 95% en el grupo AQ, del 90% en el grupo RO y del 85% en el grupo EPI. Ningún paciente valoró el tratamiento de forma negativa. En cuanto a seguridad, no se detectó ningún efecto adverso durante el estudio.

Discusión

El objetivo de este estudio era evaluar la eficacia y la seguridad de un complemento alimentario a base de mucopolisacáridos, colágeno tipo I y vitamina C (Tendoactive[®]) sobre la evolución clínica y estructural de las tendinopatías. Se diseñó un estudio multicéntrico abierto con el fin de poder estudiar una población de pacientes relevante. Los resultados obtenidos revelan una mejora significativa en los 3 tipos de tendinopatía incluidos en el estudio. Cabe destacar que los 3 tendones estudiados (Aquiles, rotuliano y tendón del epicóndilo lateral) tienen características diferenciales, como el paratenon o el tipo de irrigación, de tal forma que se podría considerar que estos 3 tendones representan a variantes anatómicas de los tendones existentes.

Desde esta perspectiva, los resultados obtenidos en el presente estudio se podrían aplicar a la mayoría de tendones. Para evaluar las mejoras se utilizaron los cuestionarios funcionales validados (VISA-A, VISA-P, PRTEE) y la escala visual analógica de dolor (EVA).

Los resultados obtenidos son consistentes con un primer estudio piloto de carácter observacional en que el tratamiento con Tendoactive[®] resultó en una reducción del dolor del 69% en pacientes con tendinopatía de Aquiles, del 83% en pacientes con codo de tenista y del 75% en pacientes con tendinopatía del supraespinoso¹⁵. La reducción del dolor obtenida en el presente estudio con los pacientes de Aquiles tras 12 semanas de tratamiento (80%) es equivalente a la que se ha descrito con otras estrategias terapéuticas, como por ejemplo los ejercicios excéntricos. En diferentes estudios, tras 12 semanas de intervención se han obtenido reducciones de dolor de entre el 60%¹¹ y el 84%¹⁰ en los tendones que responden al tratamiento.

En el caso de la tendinopatía de rotuliano, se han descrito reducciones del 31% en la intensidad del dolor y mejoras funcionales de aumento del 67% en VISA-P a las 12 semanas después de una intervención con plasma rico en plaquetas (PRP) y un programa de terapia física¹⁶. El tratamiento con Tendoactive[®] ha reportado una reducción del dolor del 71% y una mejora en el test VISA-P de 46%, aunque la respuesta puede estar condicionada porque en este estudio se incluyeron todas la tendinopatías de rotuliano confirmadas ecográficamente, mientras que en el estudio de PRP y terapia física solo se incluyeron pacientes con tendinopatía degenerativa y síntomas clínicos de más de 12 meses de duración.

En estudios con pacientes que sufren epicóndilalgia lateral se han descrito reducciones de dolor del 81% utilizando

un protocolo de ejercicios excéntricos¹⁷, mientras que en el presente estudio la reducción del dolor ha sido del 91%.

Las escalas de dolor y los cuestionarios funcionales son herramientas validadas y útiles para la evaluación clínica de las tendinopatías, pese a que llevan asociado un componente de subjetividad. En cambio, los parámetros de caracterización ultrasonográfica son netamente objetivos y permiten analizar la evolución estructural del tendón. Resulta significativo que en los 3 tipos de tendinopatías estudiadas las mejoras clínicas estén asociadas a mejoras estructurales como la reducción en el grosor del tendón afectado o, en el grupo EPI, la reducción en el nivel de neovascularización. En otros estudios se han descrito este tipo de asociaciones. Humphrey et al.¹⁸ publicaron en 2010 un estudio en que se asociaba una mejora clínica del 82% en el cuestionario VISA-A con una reducción en el grosor del tendón del 13% y una reducción de la neovascularización en pacientes con tendinopatía de Aquiles no insercional tratados con inyecciones eco-guiadas de alto volumen.

El mecanismo por el cual Tendoactive® ejerce su efecto no está totalmente descrito, pero estudios *in vitro*⁹ han demostrado que ayuda a restablecer el equilibrio de la matriz extracelular del tendón, estimula la síntesis de colágeno tipo I y contrarresta los mecanismos catabólicos en los tendocitos en proceso degenerativo, incrementando su proliferación y su actividad celular.

Este estudio proporciona evidencia de la eficacia de Tendoactive® para el tratamiento de las tendinopatías. Sus puntos fuertes son la utilización de un número de pacientes suficiente y el seguimiento ecográfico del tendón afectado. La debilidad principal del estudio es la ausencia de un grupo control para comparar la evolución de los pacientes. Sin embargo, tanto los hallazgos clínicos como ultrasonográficos son significativos y consistentes, e invitan a la realización de un estudio controlado y aleatorizado.

Conflicto de intereses

Los autores declaran no tener ningún conflicto de intereses.

Bibliografía

1. De Vos RJ, Weir A, van Schie HT, Bierma-Zeinstra SM, Verhaar JA, Weinans H, et al. Platelet-rich plasma injection for chronic Achilles tendinopathy: A randomized controlled trial. *JAMA*. 2010;303:144–9.
2. Knobloch K, Yoon U, Vogt PM. Acute and overuse injuries correlated to hours of training in master running athletes. *Foot Ankle Int*. 2008;29:671–6.
3. Sharma P, Maffulli N. Biology of tendon injury: Healing, modeling and remodeling. *J Musculoskelet Neuronal Interact*. 2006;6:181–90.
4. Maffulli N, Khan KM, Puddu G. Overuse tendon conditions: Time to change a confusing terminology. *Arthroscopy*. 1998;14:840–3.
5. Cook JL, Purdam CR. Is tendon pathology a continuum? A pathology model to explain the clinical presentation of load-induced tendinopathy. *Br J Sports Med*. 2009;43:409–16.
6. Rees JD, Wilson AM, Wolman RL. Current concepts in the management of tendon disorders. *Rheumatology (Oxford)*. 2006;45:508–21.
7. Futbol Club Barcelona. Guide to clinical practice for tendinopathies: Diagnosis, treatment and prevention. *Apunts Med Esport*. 2012;47:143–68.
8. Alfredson H, Pietila T, Jonsson P, Lorentzon R. Heavy-load eccentric calf muscle training for the treatment of chronic Achilles tendinosis. *Am J Sports Med*. 1998;26:360–6.
9. Shakibaei M, Buhrmann C, Mobasheri A. Anti-inflammatory and anti-catabolic effects of Tendoactive® on human tenocytes *in vitro*. *Histol Histopathol*. 2011;26:1173–85.
10. Fahlström M, Jonsson P, Lorentzon R, Alfredson H. Chronic Achilles tendon pain treated with eccentric calf-muscle training. *Knee Surg Sports Traumatol Arthrosc*. 2003;11:327–33.
11. Petersen W, Welp R, Rosenbaum D. Chronic Achilles tendinopathy: A prospective randomized study comparing the therapeutic effect of eccentric training, the AirHeel brace, and a combination of both. *Am J Sports Med*. 2007;35:1659–67.
12. Robinson JM, Cook JL, Purdam C, Visentini PJ, Ross J, Maffulli N, et al. The VISA-A questionnaire: A valid and reliable index of the clinical severity of Achilles tendinopathy. *Br J Sports Med*. 2001;35:335–41.
13. Visentini PJ, Khan KM, Cook JL, Kiss ZS, Harcourt PR, Wark JD. The VISA score: An index of severity of symptoms in patients with jumper's knee (patellar tendinosis). *Victorian Institute of Sport Tendon Study Group*. *J Sci Med Sport*. 1998;1:22–8.
14. Rompe JD, Overend TJ, MacDermid JC. Validation of the Patient-Rated Tennis Elbow Evaluation Questionnaire. *J Hand Ther*. 2007;20:3–10.
15. Nadal F, Bové T, Sanchis D, Martinez-Puig D. Effectiveness of treatment of tendinitis and plantar fasciitis by Tendoactive®. *Osteoarthritis Cartilage*. 2009;17(S1):S253.
16. Van Ark M, van den Akker-Scheek I, Meijer LT, Zwerver J. An exercise-based physical therapy program for patients with patellar tendinopathy after platelet-rich plasma injection. *Phys Ther*. 2013;14:124–30.
17. Tyler TF, Thomas GC, Nicholas SJ, McHugh MP. Addition of isolated wrist extensor eccentric exercise to standard treatment for chronic lateral epicondylitis: A prospective randomized trial. *J Shoulder Elbow Surg*. 2010;19:917–22.
18. Humphrey J, Chan O, Crisp T, Padhiar N, Morrissey D, Twycross-Lewis R, et al. The short-term effects of high volume image guided injections in resistant non-insertional Achilles tendinopathy. *J Sci Med Sport*. 2010;13:295–8.