

apunts

MEDICINA DE L'ESPORT

www.apunts.org



CASO CLÍNICO

Ritmo auricular bajo

Bernat de Pablo Márquez^{a,*}, Josep Salvador Sánchez^a, Teresa Oliveras Vilà^b, Casilda García López^c e Idoia Patricia Grange Sobe^a

^a Hospital Universitari Mútua Terrassa, Terrassa, Barcelona, España

^b Escuela Profesional de Medicina de la Educación Física y el Deporte, Universitat de Barcelona, Barcelona, España

^c Hospital Universitari Germans Trias i Pujol, Badalona, Barcelona, España

Recibido el 23 de abril de 2013; aceptado el 11 de junio de 2013

Disponible en Internet el 23 de enero de 2014

PALABRAS CLAVE

Medicina deportiva;
Cardiología;
Pediatria;
Electrocardiografía;
Ritmo auricular bajo

KEYWORDS

Sports medicine;
Cardiology;
Pediatrics;
Electrocardiography;
Low atrial rhythm

Resumen Presentamos el hallazgo casual de una alteración electrocardiográfica compatible con ritmo auricular bajo en un reconocimiento médico para la aptitud deportiva de un paciente varón de 9 años. El ritmo auricular bajo es un ritmo ectópico que se puede encontrar en pacientes en edad pediátrica o deportistas. Se considera una variante de la normalidad pero debe realizarse un buen diagnóstico diferencial de patologías potencialmente graves.

© 2013 Consell Català de l'Esport. Generalitat de Catalunya. Publicado por Elsevier España, S.L. Todos los derechos reservados.

Low atrial rhythm

Abstract We present the incidental finding of an electrocardiographic alteration, compatible with low atrial rhythm, during the physical examination for a sport aptitude certificate in a 9 years-old boy. The low atrial rhythm is an ectopic rhythm that can be found in pediatric patients and athletes. It's considered as a variation of normality, but it is important to have a correct diagnostic to differentiate it from potentially serious pathologies.

© 2013 Consell Català de l'Esport. Generalitat de Catalunya. Published by Elsevier España, S.L. All rights reserved.

Introducción

Presentamos el caso de un paciente varón de 9 años que consulta acompañado de sus padres solicitando valoración de aptitud para la práctica de deporte federado.

* Autor para correspondencia.
Correo electrónico: bernatdepablo@gmail.com
(B. de Pablo Márquez).

Resumen del caso

Se realizó un reconocimiento físico completo que no mostró alteraciones (auscultación cardíaca sin soplos ni ruidos, tonos cardíacos rítmicos, presión arterial 115/65) y un electrocardiograma (fig. 1) que mostró el siguiente patrón:

Ritmo sinusal a 84 lpm, eje +60°, P negativas en cara inferior, PR 80 ms, QRS 80 ms, QTc 421 ms, discreta elevación del punto J (1 mm) en la cara lateral sugestivo de repolarización precoz.

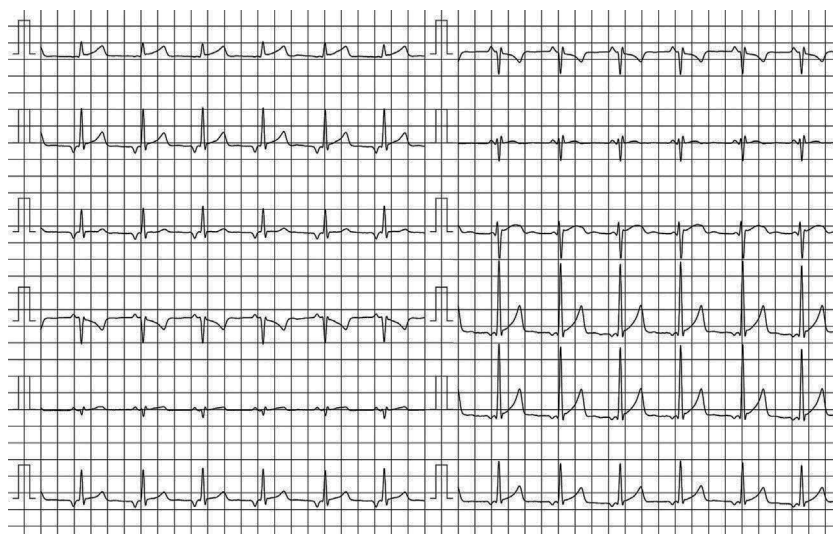


Figura 1 Electrocardiograma basal que muestra ritmo sinusal con PR corto y ondas P negativas en la cara inferior, cambios compatibles con ritmo auricular bajo.

Discusión

El ritmo auricular bajo o ectópico es un hallazgo poco frecuente (8% de los electrocardiogramas en reposo de deportistas)¹.

Su conocimiento es importante, puesto que no implica ninguna patología y se considera normal en gente joven o deportistas, en los que predomina el tono vagal. Por ello, la difusión de su existencia es importante con tal de no generar falsos diagnósticos o falsas alarmas.

El ritmo auricular bajo es un ritmo ectópico originado a nivel auricular y próximo al nodo auriculoventricular (en la parte inferior de la aurícula), por lo que en algunos textos recibe el nombre de ritmo del seno coronario².

Dado el origen del impulso, su trazado electrocardiográfico se caracteriza por ondas P negativas en cara inferior (DII, DIII y aVF) y PR corto (< 120 ms)³.

Suele aparecer durante la bradicardia sinusal, como ritmo de escape superior a la misma, y por lo tanto suele ser paroxístico.

Es fisiológico en casos de aumento de tono vagal (jóvenes, deportistas), donde se considera una variante de la normalidad.

Puede ser persistente o autolimitado, y puede alterarse con el ritmo sinusal mostrando ondas P de diferente morfología (fenómeno del marcapasos errante, *wandering pacemaker*)^{1,4}.

En el diagnóstico diferencial debe considerarse la disfunción sinusal (sospechase en casos de bradicardia inapropiada y persistente a pesar del ejercicio), la toma de

medicación bradicardizante o la preexcitación ventricular⁵. Para realizar un diagnóstico diferencial correcto se debe realizar una anamnesis detallada sobre la aparición de sintomatología durante el ejercicio (mareos, palpitaciones, síncope, disnea)⁶ así como valorar la realización de ergometría para visualizar la respuesta de las ondas P al ejercicio.

Conflicto de intereses

Los autores declaran no tener ningún conflicto de intereses.

Bibliografía

1. Drezner JA, Fischbach P, Froelicher V, Marek J, Pelliccia A, Prutkin JM, et al. Normal electrocardiographic findings: recognising physiological adaptations in athletes. *Br J Sports Med.* 2013;47:125–36.
2. Chorro FJ, López Merino V. *Electrocardiografía en la práctica clínica.* València: Universitat de València; 2005. p. 235.
3. Ebert HH. *ECG fácil: interpretación, diagnóstico diferencial.* Barcelona: Thieme; 2005. p. 28.
4. Ardura J. Trastornos de la frecuencia y el ritmo cardíaco en el niño. En: Cruz M, editor. *Manual de Pediatría.* 9.ª ed. (II) Madrid: Ergon; 2006. p. 1433–8.
5. Merino JL. *Arritmología clínica.* Madrid: Momento Médico Iberoamericano; 2003.
6. Sitges M, Gutiérrez JA, Brugada J, Balue R, Bellver M, Brotons D, et al. Consenso para prevenir la muerte súbita cardíaca de los deportistas. *Apunts Med Esport.* 2013;48:35–41.