

Sobre un cas d'epifisitis de tracció en esport de llançament

Sobre un caso de epífisis de tracción en deporte de lanzamiento

Dr. Lluís I. Nebot

Hospital Dr. Peset; Servei Valencià de la Salut

Home de 32 anys, jugador internacional d'handbol. Dretà. Sense antecedents traumàtics en la infància.

Diagnòstic radiològic: Eixamplament de la metàfisi proximal de l'húmer dret amb imatges d'epifisitis de tracció.

Varón de 32 años, jugador internacional de balonmano. Diestro. Sin antecedentes traumáticos en la infancia.

Diagnóstico radiológico: Ensanchamiento de la metafisis proximal del húmero derecho con imágenes de epifisitis de tracción.

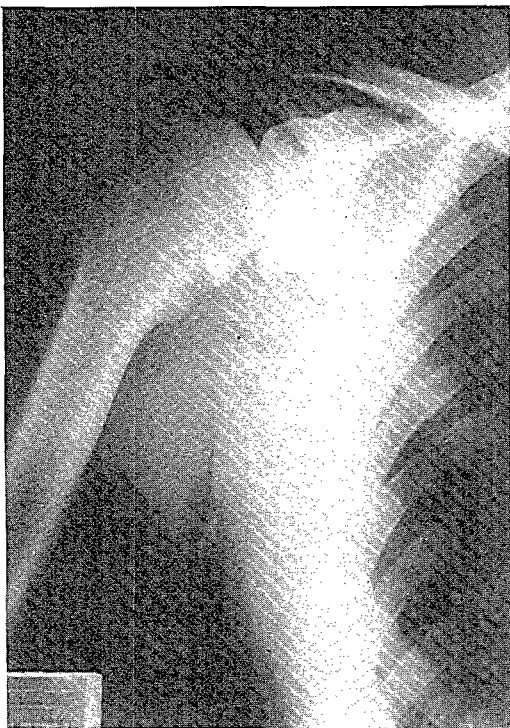


Fig. 1: Exploració radiològica del braç dret.
Fig. 1: Exploración radiológica del brazo derecho.

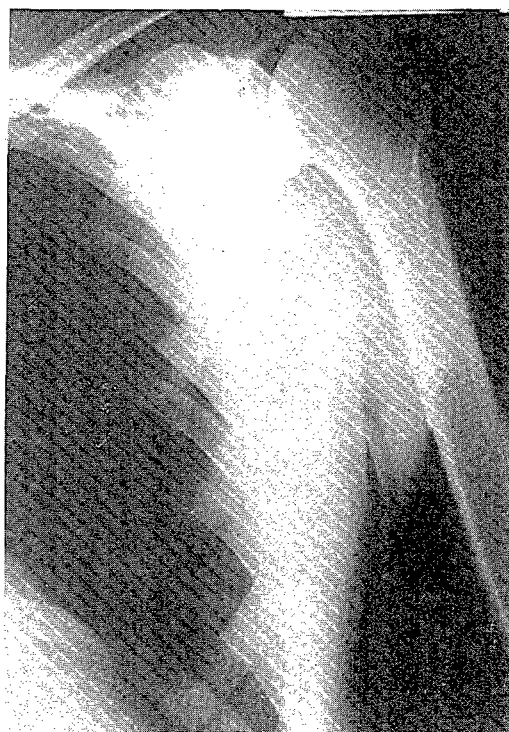

Fig. 2: Exploració radiològica del braç esquerre.
Fig. 2: Exploración radiológica del brazo izquierdo.

