

Ruptura del múscul *Latissimus dorsi* en un esportista de bicitrial

Laura Pacheco Arajol^{a,b} i Ramon Balius Matas^{a,c}

^aConsell Català de l'Esport. Barcelona. Espanya.

^bUniversitat Internacional de Catalunya. Barcelona. Espanya.

^cFundació Clínica FIATC. Barcelona. Espanya.

RESUM: Pacient de 24 anys, esportista professional d'alt nivell de bicitrial. Durant una exhibició esportiva, en un salt, es produeix la inusual ruptura del múscul *Latissimus dorsi* per mecanisme indirecte. El tractament conservador dona bons resultats i l'esportista no pateix seqüela funcional; estèticament presenta alteració al relleu muscular durant la contracció. En la palpació no apareix el cobriment muscular que proporcionaria el múscul en condicions normals. En la revisió bibliogràfica s'observa que la lesió del *Latissimus dorsi* està poc referenciada.

PARAULES CLAU: *Latissimus dorsi*. Lesió muscular. Bicitrial.

ABSTRACT: We report the case of a 24-year-old man who participated in high-level biketrials. During an event, the patient suffered an unusual rupture of the *Latissimus dorsi* muscle due to an indirect mechanism. Conservative treatment produced good results with no functional sequelae. Cosmetically, the patient showed an alteration in muscular contour during contraction. On palpation, muscular coverage, which would have been noted in normal conditions, was lacking. A review of the literature shows that *Latissimus dorsi* injury is scarcely reported in the literature.

KEY WORDS: *Latissimus dorsi*. Muscular injury. Biketrials.

INTRODUCCIÓ

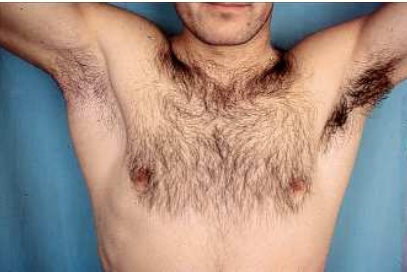La lesió muscular és molt freqüent en l'àmbit esportiu. La contracció excèntrica en accions ràpides comporta que la freqüència sigui més gran en extremitats inferiors que en superiors, on pot aparèixer preferentment en bíceps i pectoral^{1,2}. Presentem un cas de lesió muscular greu del múscul *Latissimus dorsi* (LD). Aquesta localització és rara i està poc referenciada bibliogràficament. Malgrat això, la seva evolució va ser superposable en tot a qualsevol lesió muscular.

CAS CLÍNIC

Pacient de 24 anys, esportista professional de bicitrial. En una exhibició esportiva fa una caiguda sobre les dues rodes de la bicicleta des d'una alçada d'un metre i mig. Per aconseguir el control de la bicicleta fa un esmorteïment de la caiguda amb el cos, amb la qual cosa es desplaça des d'una posició bípeda en la bicicleta a una posició de sedestació per darrere del selló. La translació del tronc cap endarrere condiciona una flexió brusca dels malucs. Els braços continuen agafats al manillar i frenen la caiguda del cos cap enrere. És llavors quan l'esportista nota un dolor brutal i sobtat a la part posterior de l'aixella dreta, tot finalitzant l'exhibició amb dificultat (fig. 1).

A les 24 h es constata augment global de la cara posterior de l'espatlla (fig. 2). La rotació interna, retropulsió i adducció del braç són doloroses i limitades. La palpació produeix dolor entre la cara posterior de l'aixella i el cantell inferior extern de l'escàpula. Una palpació més acurada permet identificar la pèrdua del gruix del cos del múscul LD, de *Teres major* (TM) i del *Teres minor* (Tm).

Se sospita l'existència de ruptura de l'LD o TM, per la qual cosa se sol·licita

Figura 1 Mecanisme lesional.**Figura 2** Aspecte del focus de lesió a les 24 h.

ressonància magnètica (fig. 3). S'observa una alteració del senyal al nivell de la inserció proximal del tendó de l'LD, amb ruptura fibril·lar completa i retracció del cos del múscul, edema i hematoma localitzat a la regió axil·lar.

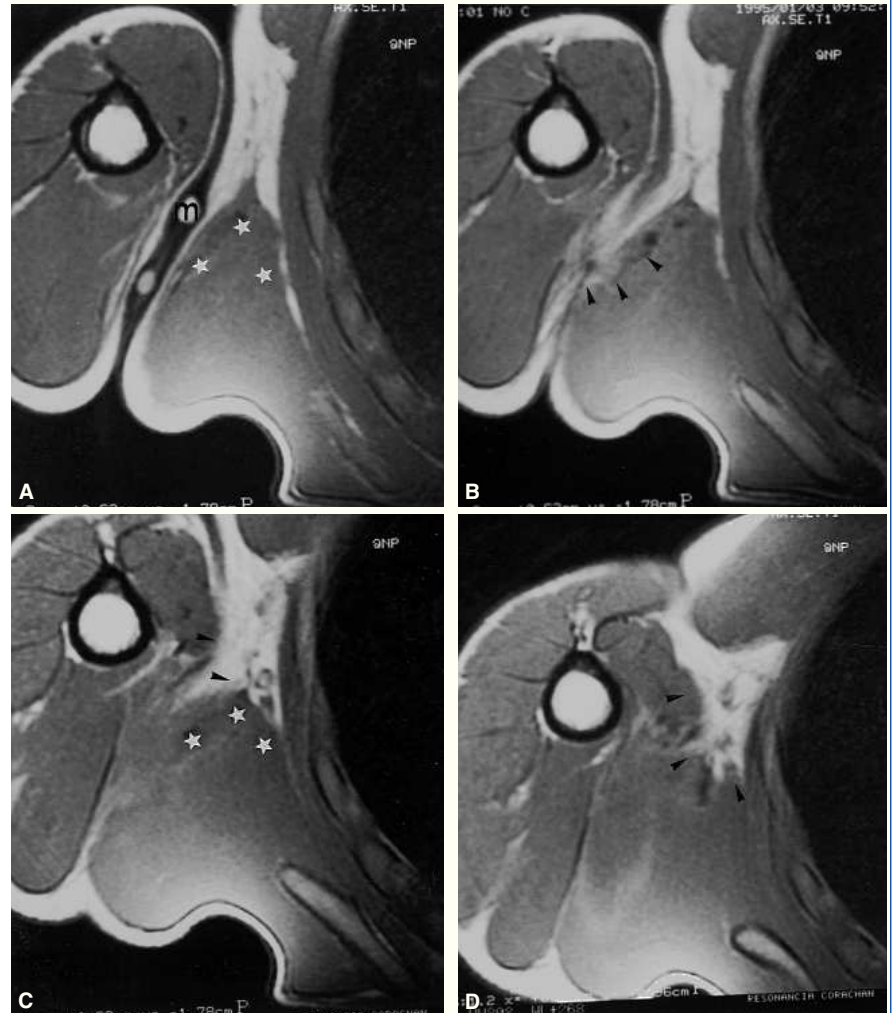
Als 4 dies apareix una sufusió hemàtica de 2 x 3 cm d'extensió a la cara posterior interna del braç, just per sota de l'aixella.

A la setmana s'apliquen contraccions isomètriques, als 15 dies isotòniques i als 21 dies es normalitzen les contraccions i les amplituds. Al mes s'inicia la reintroducció progressiva al gest esportiu. Als dos mesos el pacient aconsegueix novament els màxims resultats en la seva disciplina esportiva.

Com a seqüela, s'observa una destrallada al pilar muscular posterior durant la contracció isomètrica (fig. 4): el tendó

Figura 3

Imatges de ressonància magnètica seriades axials en T1, en la regió axil·lar. S'observa el marcador cutani (m) amb fletxes que indiquen desestructuració en la zona de lesió. Retracció muscular del *Latissimus dorsi* (estels blancs).



de l'LD/TM apareix sense el cobriment muscular que li proporcionava l'LD (fig. 5).

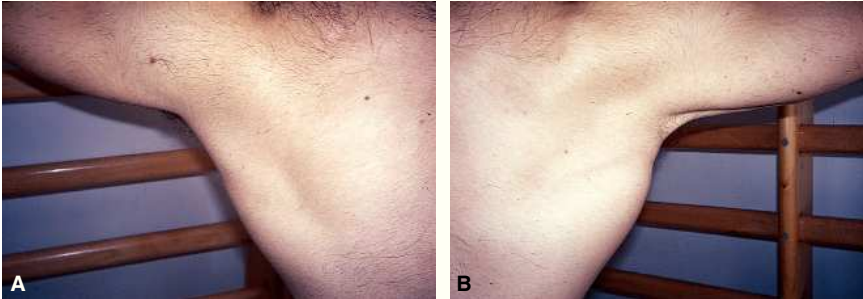
Una nova ressonància magnètica als 12 mesos detecta l'engruiximent de la fàscia de l'LD amb retracció muscular d'aquest. S'hi afegeixen talls axials i coronals en abducció i rotació externa amb la finalitat de posar en tensió l'LD. La reparació fibrosa mostra més retracció de les fibres més distals –les més laterals–

Figura 4

Destralada muscular a l'aixella durant la contracció isomètrica.

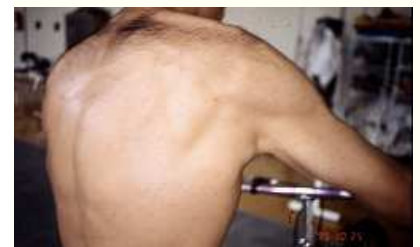

Figura 5 Tendó del *Teres major* nu sense la cobertura muscular que li proporciona el *Latissimus dorsi*.



del múscul (fig. 6). Aquesta retracció produeix l'efecte de destrallada i descobreix el tendó nu del TM. A la zona miotendinosa axil·lar s'observa procés cicatricial sense signes d'afectació inflamatòria crònica.

Discussió

El múscul LD és un múscul ample i prim de morfologia triangular amb la base a la columna vertebral i el vèrtex a la regió axil·lar. El TM i LD poden tenir un tendó conjunt o separat en la seva inserció al cantell medial de la corredora bicipital, per sota del tubercle menor de l'húmer^{3,4}. Quirúrgicament, cal considerar ambdós tendons com "una única estructura amb insercions separades" a fi d'evitar lesions d'estructures veïnes (nervis radial, axil·lar i artèria circumflexa)⁵.

L'LD és adductor, rotador medial i extensor de l'espatlla. Dirigeix l'espatlla cap a caudal i participa en la inclinació del tronc. És inspirador accessori i ens col·loca en posició de "ferms". Si l'húmer és punt fix, realitza l'acció de trepar o escalar.

La lesió de l'LD és poc referenciada en la bibliografia i mai no es presenta com a grup muscular protagonista en la realització d'algun gest específic, sinó

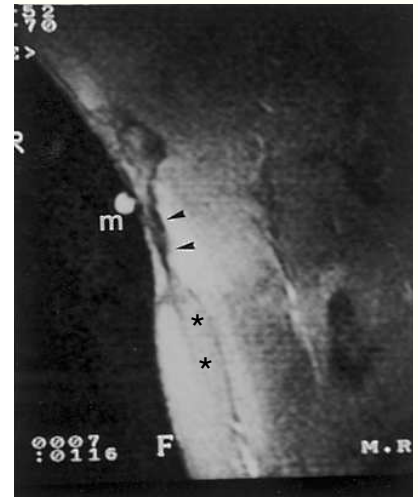
com a sinèrgic del *Pectoralis major* (PM), l'SB o del *Serratus*⁶⁻⁹. Sovint l'LD s'utilitza en cirurgia plàstica i reconstructiva^{7,10-13}.

Hi ha pocs articles que facin referència a la lesió aïllada de l'LD^{14,15}. Barnes i Tullos¹⁶ troben casos de lesió en LD analitzant 100 lesions de bàsquet. Lazio et al¹⁷ parlen de 2 casos de lesió en LD per iatrogènia, localitzades al cos muscular, secundàries a una fusió espinal per via anterior. Kawashima et al¹⁸ parlen de lesió en LD associada a PM en un accident de gran violència.

En el context esportiu, Butterwick et al¹⁴ presenten un cas de ruptura aguda del tendó en un professional veterà de *rodeo*. El tractament que fa és conservador. Henry i Scerpella¹⁵ presenten un cas d'avulsió aguda de la inserció òssia en un esquiador aquàtic amb tractament quirúrgic. Spinner et al⁹ presenten la ruptura i desinserció del tendó conjunt de l'LD i del TM en un jugador de golf per sobrecàrrega, sense antecedent traumàtic desencadenant. Com es pot observar, els pocs casos relacionats amb l'esport que existeixen en la bibliografia tenen tractaments i etiopatogènies molt diferents.

Malgrat que el múscul que es lesiona és molt rar, el nostre cas és il·lustratiu del que és una lesió muscular per

Figura 6 Control amb ressonància magnètica als 12 mesos. Imatge frontal amb el braç en abducció i rotació externa, amb marcador cutani (m). S'identifica una clara seqüela cicatricial (fletxes negres) sense signes d'edema perimuscular i clara retracció en el *Latissimus dorsi* (asteriscs).



mecanisme indirecte: es dona en un múscul que es pot considerar poliarticular i la lesió és secundària a un clar moviment excèntric. Si tenim en compte l'observació de Bech i Hoffer⁵ i considerem la inserció de l'LD i del TM comuna, deduïm que la lesió del nostre esportista és clarament miotendinosa, quedant com a seqüela un monyó muscular que augmenta durant la contracció. Igualment, la història clínica posterior a l'accident és superposable a qualsevol lesió muscular: hi ha sufusió hemàtica i impotència funcional i els temps biològics s'acompleixen amb normalitat. És, doncs, l'originalitat i raresa del múscul lesionat el que en justifica la publicació.

Bibliografia

1. Garrett WE. Muscle Strain injuries: clinical and basics aspects. *Med Sci Sports Exerc.* 1990;22:436-43.
2. Garrett WE. Muscle Strain Injuries. *Am J Sports Med.* 1996;24:S2-8.
3. Fucci S, Benigni M. Biomecànica de l'aparell locomotor aplicada al condicionament muscular. Barcelona: Doyma; 1988. p. 26-33.
4. Testut L, Latarjet A. Anatomía humana. Vol 1. Barcelona: Salvat; 1990. p. 861-4.
5. Bech PA, Hoffer MM. Latissimus Dorsi and Teres Major tendons: separated or conjunct tendons? *J Pediatr Orthop.* 1989;9:308-9.
6. Jobe FW, Moynes DR, Antonelli DJ. Rotator cuff function during a golf swing. *Am J Sports Med.* 1986;14:388-92.
7. Russell RC, Pribaz J, Zook EG, Leighton WD, Eriksson E, Smith CJ. Functional evaluation of latissimus dorsi donor site. *Plast Reconstr Surg.* 1986;78:336-44.
8. Scovazzo ML, Browne A, Pink M, Jobe FW, Kerrigan J. The painful shoulder during freestyle swimming. *Am J Sports Med.* 1991;19:577-82.
9. Spinner RJ, Speer KP, Mallon WJ. Avulsion injury to the conjoined tendons of the latissimus dorsi and teres major muscles. *Am J Sports Med.* 1988; 26:847-9.
10. Brumbach RJ, Mc Bride MS, Ortolani NC. Functional evaluation of the shoulder after transfer to the vascularized latissimus dorsi muscle. *J Bone Joint Surg.* 1992;74A:377-82.
11. Van Landuyt K, Hamdi M, Blondeel P, Monstrey S. The compound thoraco-dorsal perforator flap in the treatment of combined soft-tissue defects of sole and dorsum of the foot. *Br J Plast Surg.* 2005; 58:371-8.
12. Moore C, Lee S, Hart A, Watson S. Use of Integra to resurface a latissimus dorsi free flap. *Br J Plast Surg.* 2003;56:66-9.
13. Duteille F, Lim A, Dautel G. Free flap coverage of upper and lower limb tissue defects in children: a series of 22 patients. *Ann Plast Surg.* 2003;50:344-9.
14. Butterwick DJ, Mohtadi NG, Meeuwisse WH, Frizzell JB. Rupture of latissimus dorsi in an athlete. *Clin J Sport Med.* 2003;13:189-91.
15. Henry JC, Scerpella TA. Acute traumatic tear of the Latissimus dorsi tendon from its insertion: A case report. *Am J Sports Med.* 2000;28:577-9.
16. Barnes DA, Tullos HS. An analysis of 100 symptomatic baseball players. *Am J Sports Med.* 1978;6:62-7.
17. Lazio BE, Straab M, Stambough JL, Hurst JM. Latissimus dorsi rupture: An unusual complication of anterior spine surgery. *J Spinal Disord.* 1993;6:83-6.
18. Kawashima M, Sato M, Torisu T, Himeno R, Iwabuchi A. Rupture of the pectoralis major: report of 2 cases. *Clin Orthop Relat Res.* 1975;109:115-9.